

Tratamento da Atrofia Vertical Posterior de Mandíbula Através de Osteotomia *Sandwich*: Série de Casos

Claudio Ferreira Nóia¹/Rafael Ortega-Lopes²/Bruno Costa Martins de Sá³/
Catarina Soares Silveira⁴/Hélio Chagas de Oliveira Júnior⁵

Resumo: O tratamento dos defeitos ósseos verticais do rebordo alveolar é considerado como um grande desafio aos cirurgiões, mesmo nos dias atuais. Sendo assim, o objetivo deste trabalho foi avaliar, por meio de radiografias panorâmicas, o ganho ósseo em altura em sítios reconstruídos através da técnica de osteotomia *sandwich* na região posterior de mandíbulas com atrofia óssea vertical. A amostra foi constituída de 8 pacientes (média de 46 anos de idade), onde foram realizados 11 procedimentos reconstrutivos. Os pacientes foram submetidos a exames com radiografias panorâmicas no período pré-operatório e após 4 meses da realização do enxerto, nas quais foram realizadas medições para avaliar o ganho vertical obtido. Os resultados mostraram ganho vertical satisfatório em todos os casos (média de 5.13 mm). Três pacientes relataram parestesia pós-operatória, resolvida espontaneamente após 3 meses. No momento da instalação dos implantes, os materiais interpostos entre os segmentos osteotomizados (osso autógeno + biomaterial) encontravam-se em processo avançado de incorporação. Um total de 31 implantes foi instalado nas regiões enxertadas, sendo a maioria com 10 mm de comprimento. Em conclusão, a técnica de osteotomia *sandwich* mostrou-se eficaz para ganho em altura, possibilitando a instalação de implantes de maior comprimento. INT J ORAL MAXILLOFAC IMPLANTS - edição em português 2016;1:278-283. Doi: 10.20432/jomi278.

Palavras-chave: perda do osso alveolar, enxerto ósseo, implantes dentários.

A presença dos elementos dentários é fator fundamental para a manutenção do tecido ósseo maxilomandibular. Uma vez que tais elementos são perdidos, o processo alveolar passa a sofrer um processo de intensa remodelação. Isso ocorre porque o processo alveolar tem a função de dar sustentação aos dentes e, uma vez perdida essa função, sua tendência é reabsorver gradativamente.¹⁻⁴

Esse processo de reabsorção culmina constantemente em defeitos ósseos em altura, espessura ou associados, que inviabilizam a instalação de implantes dentários, tornando necessária a realização prévia de um enxerto ósseo.⁴⁻⁸

A readequação de regiões que apresentam defeito ósseo em altura permanece como grande desafio ao cirurgião, mesmo nos dias atuais⁹⁻¹² (Fig 1).

Essa maior dificuldade para tratar esses defeitos está diretamente relacionada com a pouca nutrição e com o alto índice de exposição dos enxertos em blocos e particulados associados com malha de titânio.¹²⁻¹⁶

Nesse sentido, a técnica osteotomia *sandwich* com interposição de enxerto ósseo ganhou força nos últimos anos, pois apresenta baixo índice de exposição/complicações, facilidade de nutrição do enxerto e alto percentual de sucesso¹⁰⁻¹⁴ (Figs 2 e 3). Tem sido descrita na readequação de defeitos verticais entre 4 e 8 mm e na reposição de implantes mal posicionados, otimizando função, estética e apresentando estabilidade de resultados a longo prazo.^{10,13-16}

Diante do exposto, o objetivo deste trabalho foi avaliar o ganho ósseo em altura em sítios reconstruídos pela técnica de osteotomia *sandwich* na região posterior de mandíbula com atrofia vertical.

¹Doutor em CTBMF pela UNICAMP e Diretor do Instituto Braga de Odontologia e Pesquisa (IBOP/SP).

²Doutor em CTBMF pela UNICAMP e Coordenador do curso de aperfeiçoamento em Implantodontia da APCD Piracicaba/SP.

³Mestre em Implantodontia pelo ILAPEO Curitiba e Coordenador da Especialização em Implantodontia CIODONTO/RO.

⁴Especialista em Implantodontia pela CIODONTO/RO e Professora da Especialização em Implantodontia CIODONTO/RO.

⁵Especialista em Implantodontia pela CIODONTO/RO e Professor da Especialização em Implantodontia CIODONTO/RO.

Correspondência para: Rua Silvânia, 141, Vila Nova Conceição, São Paulo/SP- 04513-000. Tel: 0800 003 0306. E-mail: claudioferreira2004@yahoo.com.br, claudionoia2@hotmail.com

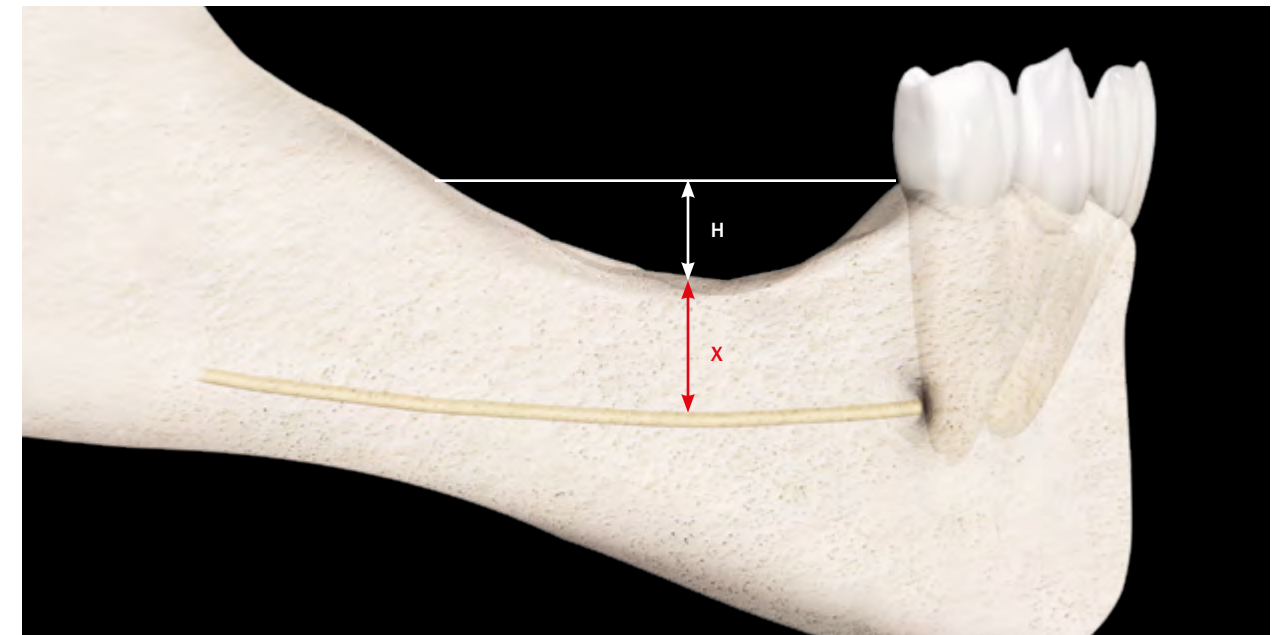


Fig 1 Desenho esquemático evidenciando a perda óssea na região posterior de mandíbula. Note que são duas peculiaridades: perda óssea em altura (H) e remanescente ósseo superior ao nervo alveolar inferior (X).

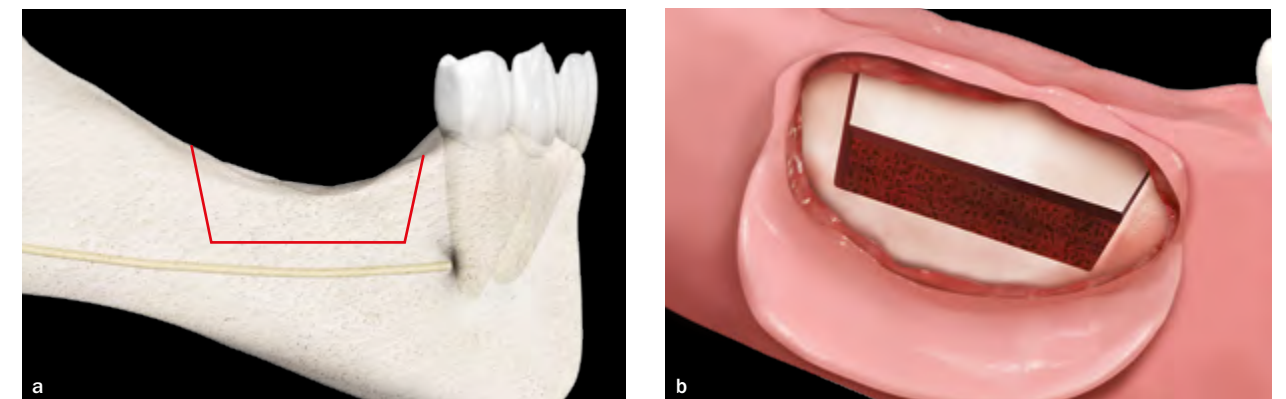


Fig 2 (a) Ilustração evidenciando o desenho da técnica de osteotomia *sandwich* realizada na região posterior de mandíbula. Note que para aplicação desta técnica é necessário um remanescente ósseo superior ao nervo alveolar inferior de pelo menos 5 mm, sendo a osteotomia horizontal confeccionada 2 mm acima do nervo. (b) Após as osteotomias horizontal e verticais, o segmento ósseo deve ser deslocado no sentido oclusal criando um espaço para interposição de um bloco ósseo.

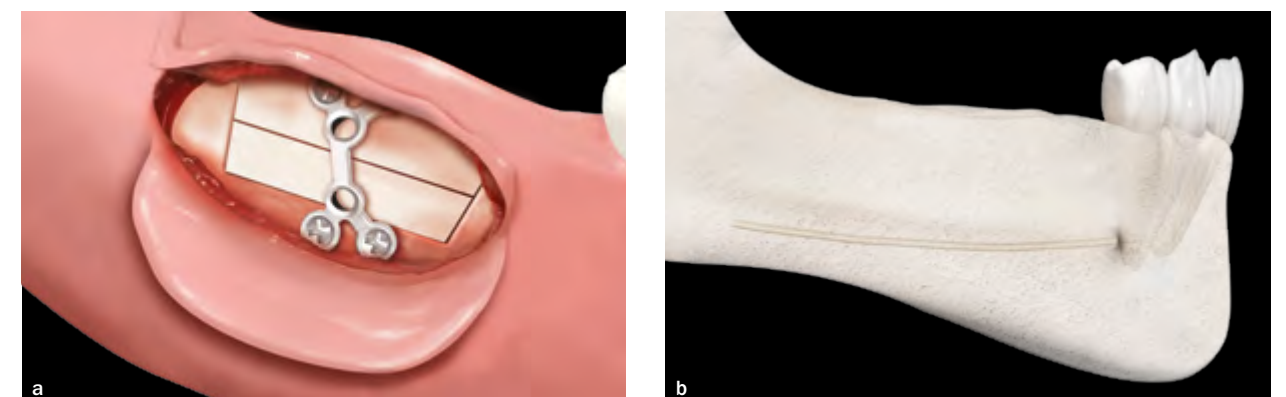

Fig 3 (a) Após interposição do bloco ósseo, todo o conjunto deve ser fixado com placa e parafusos de titânio visando estabilizar todo o enxerto. (b) Ao final da realização da técnica já é possível notar a correção do defeito.

Tabela 1 Características da amostra

Paciente	Gênero	Idade	Unilateral ou Bilateral	Dentes ausentes
1	M	45	Unilateral	34, 35 e 36
2	M	42	Unilateral	44, 45, 46
3	F	50	Unilateral	45, 46
4	F	38	Unilateral	35, 36, 37
5	F	44	Unilateral	44, 45, 46
6	F	54	Unilateral	34, 35, 36, 44, 45, 46
7	F	52	Bilateral	35, 36, 37, 45, 46, 47
8	F	46	Bilateral	34, 35, 36, 44, 45, 46

MATERIAIS E MÉTODOS

Foram incluídos na amostra 8 pacientes, sendo 6 mulheres e 2 homens, com média de 46 anos de idade (faixa entre 38 e 54 anos), que procuraram o departamento de Cirurgia Bucomaxilofacial da Faculdade de Odontologia de Piracicaba/UNICAMP, apresentando atrofia vertical do rebordo alveolar na região posterior da mandíbula (Tabela 1). Todos os pacientes foram tratados através da técnica de osteotomia *sandwich*, sendo as cirurgias realizadas por dois cirurgiões conforme técnica cirúrgica padronizada (Figs 2 e 3).

Os pacientes incluídos no estudo foram avaliados por meio de radiografia panorâmica e apresentavam defeito ósseo em altura com necessidade de ganho vertical de no mínimo 4 mm e no máximo 8 mm (conforme indicação da técnica). Não foram incluídos pacientes que apresentavam dados médicos que pudessem interferir nos resultados, como doença sistêmica que contraindicasse a cirurgia e pacientes submetidos à radio/quimioterapia.

Procedimento cirúrgico

A cirurgia de osteotomia *sandwich* foi iniciada com a realização de bloqueio anestésico com solução de articaína a 4% com vasoconstrictor 1:100.000 (DFL, Rio de Janeiro - Brasil), seguido de uma incisão linear localizada a 3 mm além da junção mucogengival. Após isso, procedeu-se com o descolamento mucoperiosteal e a confecção das osteotomias verticais e horizontal com a utilização de broca 701 (Jet, Rio de Janeiro - Brasil). A finalização das osteotomias, bem como a mobilização do segmento ósseo, foi realizada com cinzéis (Quinelato, Rio Claro-Brasil) tomando-se cuidado para não lacerar a mucosa palatina ou lingual (Figs 4 e 5).

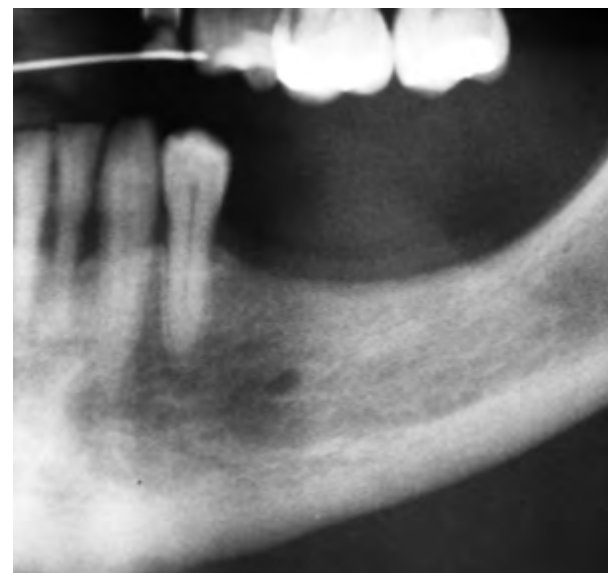

Fig 4 Radiografia panorâmica mostrando a atrofia da região posterior de mandíbula, sendo indicada realização de osteotomia *sandwich*.

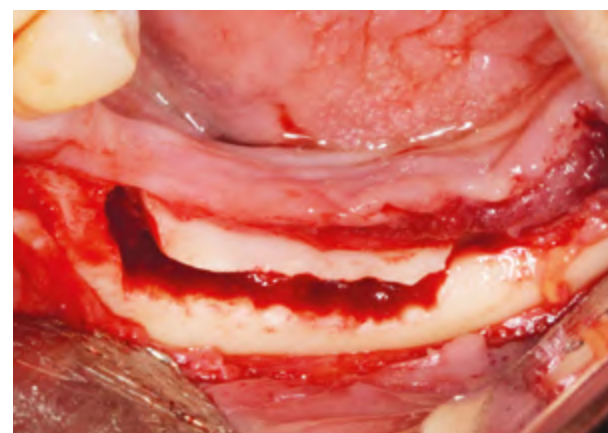


Fig 5 Após o descolamento mucoperiosteal foram realizadas osteotomias verticais e horizontal, de modo a possibilitar a mobilização cuidadosa do segmento osteotomizado.

Na sequência, um bloco ósseo foi removido do ramo mandibular, sendo preparado e interposto no espaço criado com a mobilização do segmento ósseo, e todo o conjunto foi fixado com placa e parafusos do sistema 1,5 mm (Engimplan, Rio Claro-Brasil) (Figs 6, 7 e 8).

Sobre a região enxertada de todos os casos foi colocada uma camada de biomaterial particulado e uma membrana de colágeno reabsorvível (Lumina-Bone e Lumina-Coat, Critéria, São Carlos-Brasil) (Figs 9 e 10). O procedimento foi finalizado com sutura

contínua e fio absorvível (Categut 3-0, Point-suture, Fortaleza-Brasil).

Decorrido o período de 4 meses, todos os pacientes foram submetidos a uma nova radiografia panorâmica (Fig 11), e reavaliados para instalação dos implantes. Após cuidadoso descolamento mucoperiosteal, foi removido o sistema de fixação e instalados os implantes dentários de acordo com o guia cirúrgico obtido no preparo protético prévio realizado (Figs 12 e 13).

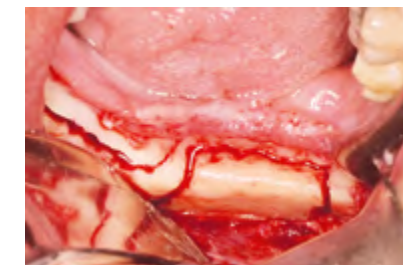


Fig 6 Enxerto ósseo sendo removido da região do ramo mandibular.

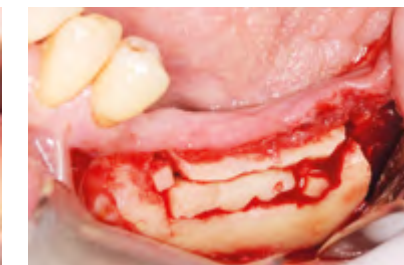


Fig 7 Enxerto ósseo interposto entre os segmentos osteotomizados.

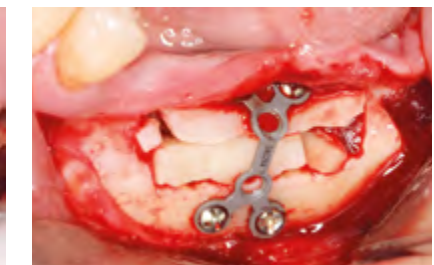

Fig 8 Segmento ósseo fixado com placa e parafusos de titânio, de forma a estabilizar todo o conjunto.

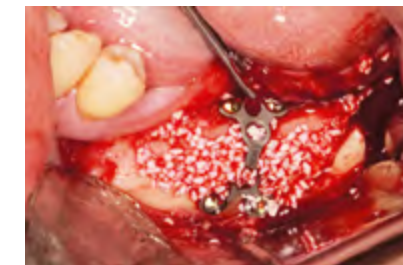

Fig 9 Visando otimizar o resultado da reconstrução, foi associado biomaterial particulado nos gaps.

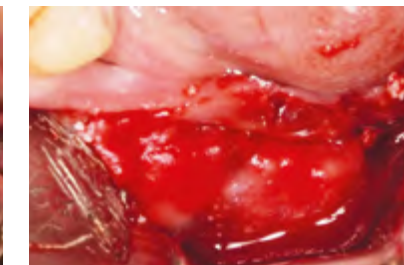


Fig 10 Sobre o biomaterial foi colocada uma membrana de colágeno reabsorvível visando impedir a invasão do tecido mole sobre o enxerto.

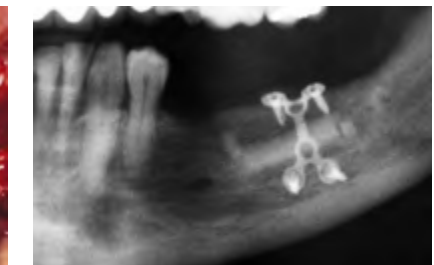


Fig 11 Radiografia panorâmica mostrando o ganho ósseo vertical obtido com a realização da técnica de osteotomia *sandwich*.

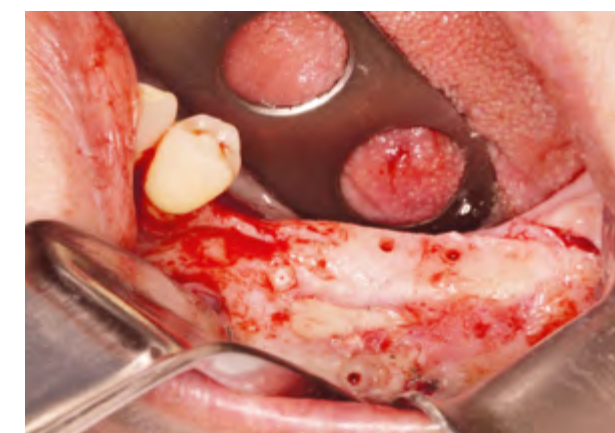

Fig 12 Note o avançado estado de incorporação do enxerto no momento da reabertura para instalação dos implantes.

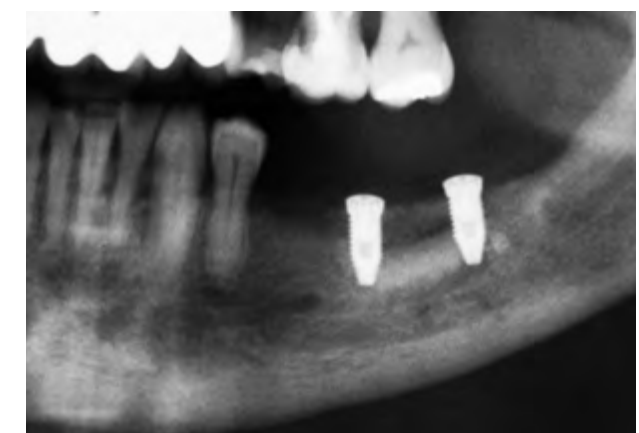


Fig 13 Radiografia panorâmica com os implantes instalados na região enxertada (Conexão, 3,75x11,5 mm). Neste caso o planejamento foi a colocação de dois implantes para confecção de prótese com cantiléver mesial (devido à presença do nervo mental).

Método de avaliação

Para avaliação do ganho ósseo vertical obtido, foram utilizadas radiografias panorâmicas realizadas no pré-operatório imediato e no pós-operatório de 4 meses.

As radiografias foram realizadas com cuidado na padronização da técnica, utilizando o mesmo aparelho de raios-x e buscando-se obter radiografias em posicionamentos padronizados em relação às anteriores. A altura óssea foi mensurada pelo mesmo investigador, de acordo com os seguintes parâmetros: distância entre a cortical superior do nervo alveolar inferior e a crista do rebordo alveolar, 12 mm posterior ao último dente (Fig 14).

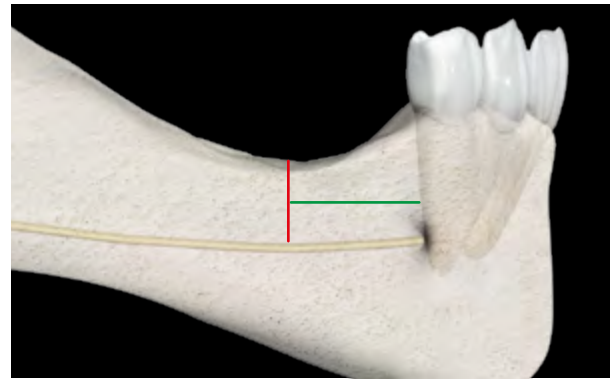


Fig 14 Ilustração evidenciando a medição de 12 mm posterior ao último dente (linha verde), para logo em seguida realizar a medição da altura óssea vertical (linha vermelha).

RESULTADOS

Onze procedimentos de osteotomia *sandwich* foram realizados nos 8 pacientes inclusos no trabalho (três pacientes foram submetidos a procedimentos bilaterais), sendo os resultados apresentados na Tabela 2.

Em todos os procedimentos realizados houve ganho ósseo vertical satisfatório, sendo a média de 5,13 mm (variando de 4 mm até 7,5 mm).

No pós-operatório de sete dias, 3 pacientes que realizaram a cirurgia relataram perda de sensibilidade (foram casos com menos de 6 mm de distância entre a cortical superior do nervo alveolar inferior e a crista do rebordo alveolar). Com 90 dias pós-operatórios, esses pacientes já relatavam que a sensibilidade havia retornado ao normal de forma espontânea.

No momento da instalação dos implantes era possível observar que os materiais interpostos entre os segmentos osteotomizados (osso autógeno + biomaterial) encontravam-se em processo avançado de incorporação. Um total de 31 implantes foi instalado sobre a área enxertada, sendo que todos possuíam comprimento igual ou superior a 8,5 mm (implantes de 3,75x10 mm foram os mais comumente instalados).

DISCUSSÃO

A Implantodontia moderna que vivemos na atualidade tem por objetivo restituir ao paciente a função mastigatória, o conforto, a estética e a fonética, independente da existência de atrofia, doença ou lesão do sistema estomatognático.^{10,12,15-16}

Apesar de diversas técnicas e materiais poderem ser empregados para o tratamento dos defeitos verticais da área posterior de mandíbula, essa região ainda permanece como um grande desafio aos pesquisadores e clínicos. Técnicas como a distração osteogênica alveolar, enxertos em bloco e enxertos particulados associados à malha de titânio são alternativas com pouca previsibilidade e alto índice de complicações.^{3,7-10,15} O mesmo se pode dizer em relação à lateralização do nervo alveolar inferior, que apresenta alto índice de parestesia e risco de fratura da mandíbula, além de não reconstruir a perda óssea que ocorreu na região.^{3,7-10}

Nos últimos anos, a utilização de implantes curtos ganhou força para o tratamento desta região, tornando-se uma alternativa viável e com menor morbidade.^{7,11-12} No entanto, essa modalidade de tratamento não reconstrói o tecido ósseo e torna necessária a realização de coroas protéticas grandes, devendo o profissional esclarecer o fato aos seus pacientes no início do tratamento.

Nesta lacuna, deixada pelas distintas técnicas, a osteotomia *sandwich* tem seu espaço, visto que muitos pacientes preferem reconstruir o rebordo, buscando a realização de coroas protéticas com tamanhos semelhantes às dos dentes naturais adjacentes. Estudos têm demonstrado que esta técnica possibilita resultados clínicos satisfatórios em termos de sucesso e previsibilidade. E que essa maior previsibilidade deve-se ao fato do enxerto ficar em contato com um defeito de 4 paredes, onde sua nutrição é altamente favorecida e o seu grau de reabsorção consideravelmente menor.^{1-2,5-6}

No presente estudo o ganho ósseo vertical médio obtido foi de 5,13 mm, semelhante a outros dados já descritos,^{1,2,4-5,10-12} o que vem a confirmar a versatilidade, previsibilidade e eficácia dessa opção de tratamento.

Em relação à osteotomia, foi possível perceber que ganhos maiores do que 5 mm começam a ser dificultados e pela tendência de lingualização de todo o conjunto osteotomizado quando a cirurgia é realizada na mandíbula.

Três pacientes relataram parestesia quando retornaram no pós-operatório de sete dias. Ao analisar os casos em que a mesma ocorreu, pode-se observar que esses pacientes tinham uma distância menor do que 6 mm entre a cortical superior do nervo alveolar inferior

Tabela 2 Resultados encontrados quando a altura óssea da radiografia panorâmica pré-operatória foi comparada a altura óssea da radiografia panorâmica do pós-operatório de 4 meses

Paciente	Altura óssea inicial	Altura óssea final	Ganho ósseo vertical	Complicações	Nº Implantes (Dimensões)
1	6,5 mm	11 mm	4,5 mm	Não	3 (3,75x10)
2	5,5 mm	9,5 mm	4 mm	Sim (parestesia)	3 (3,75x8,5)
3	6,5 mm	11 mm	4,5 mm	Não	2 (4x10)
4	7,5 mm	13 mm	5,5 mm	Não	2 (3,75x11,5)
5	6 mm	12 mm	6 mm	Não	3 (3,75x10)
6 - lado direito	6 mm	13,5 mm	7,5 mm	Não	3 (3,75x10)
6 - lado esquerdo	7 mm	11 mm	4 mm	Não	3 (3,75x10)
7 - lado direito	7 mm	12 mm	5 mm	Não	2 (3,5x9) 1 (4x9)
7 - lado esquerdo	5,5 mm	10 mm	4,5 mm	Sim (parestesia)	2 (3,5x8) 1 (4x8)
8 - lado direito	5,5 mm	10,5 mm	5 mm	Sim (parestesia)	3 (3,75x8,5)
8 - lado esquerdo	6,5 mm	12,5 mm	6 mm	Não	3 (3,75x10)

e a crista do rebordo alveolar na radiografia pré-operatória. Talvez esse possa ser um fator de risco diretamente relacionado com sua ocorrência.

Foi possível também confirmar neste estudo dados já relatados por outros^{2,4,11-12,16} em relação à possibilidade de instalação de implantes de maior comprimento quando essa modalidade de tratamento é adotada. No presente estudo a maioria dos implantes instalados foi de 10 mm, o que vem novamente demonstrar a eficácia da técnica e os bons resultados alcançados.

CONCLUSÃO

Com base nos dados é possível concluir que a técnica de osteotomia *sandwich*, além de proporcionar ganho ósseo satisfatório possibilitando a instalação de implantes de maior comprimento, é previsível. Casos com remanescente ósseo menor do que 6 mm na região posterior da mandíbula podem apresentar maior risco de parestesia.

REFERÊNCIAS

- Bormann KH, Suarez-Cunqueiro MM, Von See C, Kokemüller H, Schumann P, Gellrich NC. Sandwich osteotomy for vertical and transversal augmentation of the posterior mandible. *Int J Oral Maxillofac Surg* 2010;39:554-360.
- Choi BH, Lee SHR, Huh JY, Han SG. Use of the sandwich osteotomy plus an interpositional allograft for vertical augmentation of the alveolar ridge. *J Cranio-Maxillofac Surg* 2004;32:51-54.
- Hashemi HM, Javidi B. Comparison between interpositional bone grafting and osteogenic alveolar distraction in alveolar bone reconstruction. *J Oral Maxillofac Surg* 2010;68:1853-1858.
- Jensen OT. Alveolar segmental "sandwich" osteotomies for posterior edentulous mandibular sites for dental implants. *J Oral Maxillofac Surg* 2006;64:471-475.
- Jensen OT, Kuhlke L, Bedard JF, White D. Alveolar segmental sandwich osteotomy for anterior maxillary vertical augmentation prior to implant placement. *J Oral Maxillofac Surg* 2006;64:290-296.
- López-Cedrún JL. Implant rehabilitation of the edentulous posterior atrophic mandible: The sandwich osteotomy revisited. *Int J Oral Maxillofac Impl* 2011;26:195-202.
- Mazzonetto R, Chaves Netto HDM, Nascimento FF, Ortega-Lopes R, Nóia CF. Enxertos Ósseos em Implantodontia. Nova Odessa: Napoleão, 2012.
- Politi M, Robiony M. Localized alveolar sandwich osteotomy for vertical augmentation of the anterior maxilla. *J Oral Maxillofac Surg* 1999;57:1380-1382.
- Schettler D, Holtermann W. Clinical and experimental results of a sandwich -technique for mandibular alveolar ridge augmentation. *J Maxillofac Surg* 1977; 5:199-202.
- Nóia CF, Ortega-Lopes R, Mazzonetto R, Chaves Netto HDM. Segmental osteotomy with interpositional bone grafting in the posterior maxillary region. *Int J Oral Maxillofac Surg* 2012;41:1563-1565.
- Laviv A, Jensen OT, Tarazi E, Casap N. Alveolar Sandwich Osteotomy in Resorbed Alveolar Ridge for Dental Implants: a 4-Year Prospective Study. *J Oral Maxillofac Surg* 2014;72:292-303.
- Bormann KH, Suarez-Cunqueiro MM, Von See C, Travassol F, Dissmann JP, Ruecker M et al. Forty Sandwich Osteotomies in Atrophic Mandibles: a Retrospective Study. *J Oral Maxillofac Surg* 2011;69: 1562-1570.
- Triaca A, Bruscoa D, Asperiob P, Guijarro-Martínez R. New perspectives in the treatment of severe mandibular atrophy: "double sandwich" osteotomy. *British J Oral Maxillofac Surg* 2014;52:664-666.
- Bell RE. Palatal Approach to the Anterior Maxillary Sandwich Osteotomy. *J Oral Maxillofac Surg* 2013;71:1005-1009.
- Feng Xuan F, Chun-Ui Lee CU, Son JS, Fang Y, Jeong SM, Choi BH. Vertical Ridge Augmentation Using Xenogenous Bone Blocks: a Comparison Between the Flap and Tunneling Procedures. *J Oral Maxillofac Surg* 2014;72:1660-1670.
- Felice P, Barausse C, Pistilli R, Spinato S, Bernadello F. Guided "sandwich" technique: a novel surgical approach for safe osteotomies in the treatment of vertical bone defects in the posterior atrophic mandible: a case report. *Implant Dent* 2014;23: 738-744.